

**HOT
NEWS**

IN HEMATOLOGY

Sindromi
linfoproliferative
ed oltre...



TORINO

Caso clinico 2

Lorella Orsucci

S.C. Ematologia

AOU Città della Salute e della Scienza di Torino

Presidio Molinette

5 Aprile 2022

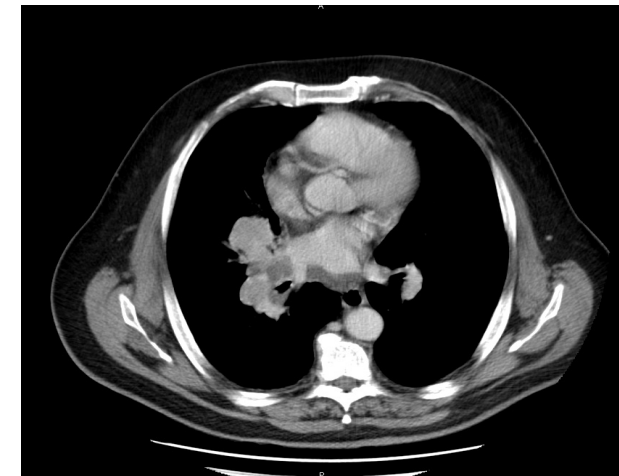Starhotels Majestic

Disclosures of NAME SURNAME

Company name	Research support	Employee	Consultant	Stockholder	Speakers bureau	Advisory board	Other
no disclosures							

MHAH di anni 61

- ✓ **2015 adenopatia sovraclaveare sx**
- ✓ **Anamnesi:** diabetico, iperteso, obeso, dislipemico, asma bronchiale e OSAS in terapia con CPAP notturna
- ✓ **Visita clinica:** assenza di sintomi sistemici, tosse, peso Kg108, adenopatie superficiali di circa 2 cm a livello sovraclaveare bilaterale ed in sede inguinale dx. Non splenomegalia.
- ✓ **Stadiazione:**
Emocromo nella norma senza linfocitosi.
Gb 6270/mm³ Hb13.8 gr/dl, Plt 305.000 mm³, LDH 486, creatinina 0.7 mg/dl. VES 6, assenza di componenti monoclonali sieriche
HbcAb positive, HbsAg negativo e HBV DNA negativo
- ✓ **Biopsia linfonodale: linfoma marginale nodale**
- ✓ **Tipizzazione su linfonodo:** CD5-, CD10-, CD20+



TC collo, torace ed addome: adenopatie sovraclaveari, mediastino superiore, in sede pretracheale, ilare bilaterale, sottocarenale (5 cm), lomboaortica, inguinale.

- ✓ Biopsia osteomidollare: lieve iperplasia trilineare
- ✓ Ecocardiogramma. FEV 69%
- ✓ Quantiferon positivo
- ✓ Visita pneumologica: broncoscopia (neg) e profilassi con isoniazide
- ✓ Stadio III con necessità di trattamento, profilassi con lamivudina
- ✓ **Terapia di I linea R-Bendamustina** ridotto il dosaggio a 70mg/mq e sospeso al V ciclo per tossicità ematologica e per riacutizzazioni di flogosi bronchiali.
- ✓ Al termine del trattamento buona RP (linfonodi di 2 cm a livello del mediastino e <1 cm in sede addominale)
- ✓ 2016 OSSERVAZIONE

Terapia di I linea con R-
bendamustina

↓
RP

Linfomi marginali non
mantenimento con R

ESMO 2020

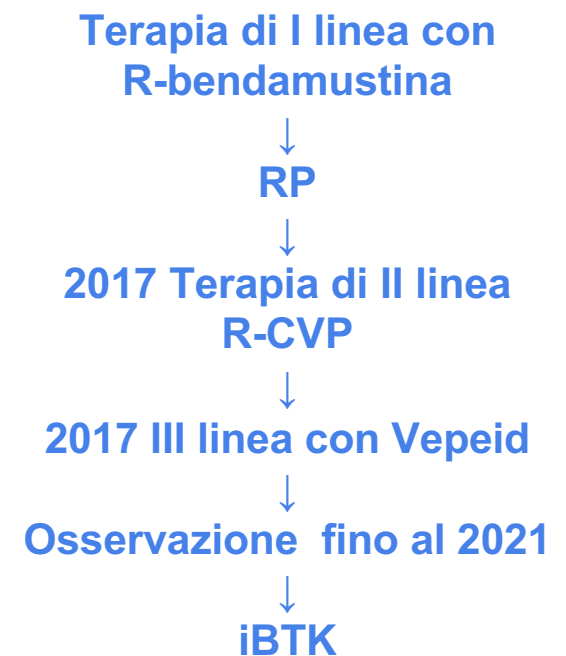«Rituximab maintenance is optional, as there is no evidence from prospective randomised studies that this is superior to observation after successful induction in NMZL»

- ✓ **Paziente torna in Egitto, perso al follow up per 12 mesi**
- ✓ **2017** peggioramento delle condizioni generali, tosse importante persistente stizzosa e dispnea.
- ✓ **Ricovero ospedaliero:**
Gb 4530/mm³ Hb13.0 gr/dl, Plt 227.000 mm³, LDH 480,
creatinina 0.8 mg/dl. VES 4, assenza di componenti monoclonali
- ✓ **TAC torace:** voluminosa formazione mediastinica 9 x7 cm margini bozzuti, con aree di necrosi che avvolge il bronco principale di dx con stenosi ed interessamento della vena cava superiore. Adenopatie pretracheali.
- ✓ **Broncoscopia:** infiltrato linfoide clonale CD5- e CD20+.
- ✓ **Trattamento di II linea con R-CVP** per tre cicli senza risposta ma con incremento delle masse mediastiniche e peggioramento clinico
- ✓ Inizia terapia con **Vepesid 50 mg** a giorni alterni con intento contenitivo/palliativo

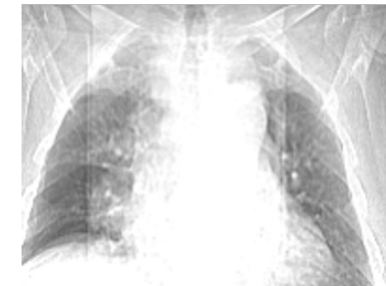
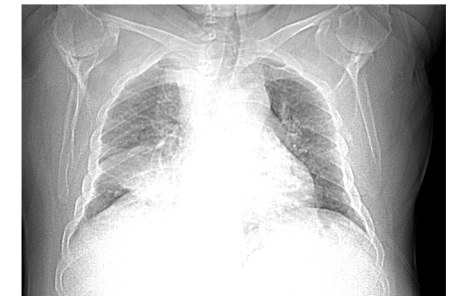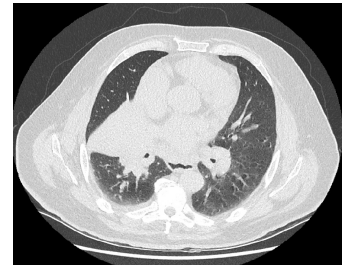
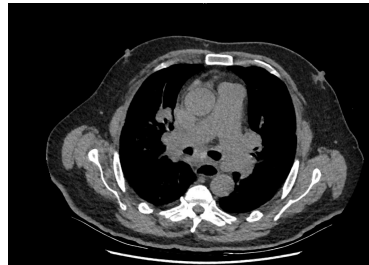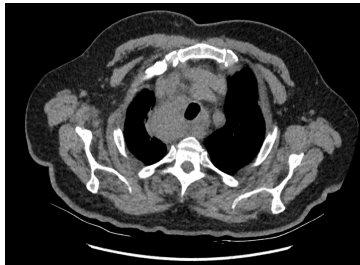- ✓ **Luglio 2017** Terapia di III linea con Vepesid 50 mg
- ✓ Dopo i primi due mesi di terapia netto miglioramento clinico. Scompare la tosse e il paziente si muove fra Italia ed Egitto
- ✓ **2019** asintomatico, valori ematologici ed LDH nella norma
- ✓ **2020** reduce Vepesid 50 mg 1 volta alla settimana
- ✓ **Aprile 2021** per un quadro sostanzialmente stabile sospende il Vepesid
- ✓ **Novembre 2021** Nuova progressione di malattia con importante sintomatologia clinica: tosse, dispnea e dolori toracici.

Paziente di anni 67 con recidiva di linfoma marginale nodale resistente a tre linee di terapia con diverse comorbidità.

Indicazione a trattamento con iBTK per la fragilità del paziente è stato scelto Zanubrutinib fornito come uso compassionevole



Fra dicembre 2021 e gennaio 2022 in attesa del farmaco ha eseguito tre infusioni di Rituximab senza risultato ed è stato ricoverato per febbre ed insuff.respiratoria



+ 30 giorni

ECG: BBD, ecocardiogramma: FEV 70%, cinesiosi conservata. Visita cardiologica: buon compenso e non controindicazioni a terapia con iBTK

Gennaio 2022 inizia Zanubrutinib 80 mg 2 co due volte al dì

Gb 11250/mm³ Hb13.7 gr/dl, MCV 84, Plt 300.000 mm³, LDH 199, creatinina 0.67 mg/dl

Febbraio 2022 scomparsa della tosse, miglioramento delle condizioni generali, assenza di adenopatie superficiali, E.O. polmonare MV presente in tutti i campi.

Gb 5860/mm³ N 2610, L 2080, Hb 14,1gr/dl, MCV 84, Plt 241.000 mm³, creatinine 0.78, LDH 284, funzionalità epatica nella norma.

Non tossicità. Programma di valutazione in TAC della risposta a metà aprile.